Münster.1933.№ 20

Med Diss.

Komplikationen bei der Extraktion der unteren Weisheitszähne

Inaugural-Dissertation

zur Erlangung
der zahnärztlichen Doktorwürde der Hohen
Medizinischen Fakultät der Westfälischen
Wilhelms-Universität zu Münster (Westf.)

vorgelegt von

Fritz Damm, Zahnarzt
aus Oberhausen (Rhld.)

1932

Druck: Gebrüder Storck, Oberhausen-Rhld.

Dekan: Prof. Dr. A. v. Scily
Referent: Prof. Dr. Müller

R. UNIV.
BIBLIOTHEEK
LEIDEN

Druck genehmigt durch die Medizinische Fakultät der Westfälischen Wilhelms-Universität zu Münster (Westf.)

Verfolgen wir die Geschichte der Zahnheilkunde von ihren ersten Anfängen an, so stellen wir fest, daß die Extraktion der Zähne im Vordergrund stand. Gleichzeitig finden wir schon jene Komplikationen, wie wir sie heute noch oft genug sehen.

Schwere Verletzungen, z. B. Kieferbrüche und Abreißen des ganzen Alveolarfortsatzes, wie sie Scheff vor einigen Jahrzehnten beschrieb, sind jedoch heute eine Seltenheit geworden.

Der Rückgang der bei der Extraktion der Zähne eintretenden üblen Zufälle ist darauf zurückzuführen, daß die Instrumente vervollkommnet sind und dadurch die Extraktionsmethodik mit Erfolg geändert worden ist. Die zur Extraktion benötigten Instrumente, die Zangen, entsprechen den anatomischen Formen der Zähne.

So haben wir denn heute für jede Zahngruppe, Molar, Praemolar und Schneidezahn, sowohl im Oberkiefer als auch im Unterkiefer, eine besonders geformte Extraktionszange und eine besonders Extraktionsmethodik, wodurch wir in die Lage versetzt werden, den einzelnen Zahn mit der passenden Zange zu umfassen und dadurch die früher häufigen Kronenbrüche größtenteils zu vermeiden.

Bei jeder Extraktion nun, die wir unter lokaler oder Leitungs-Anaesthesie vornehmen, ist die totale Entfernung des Zahnes aus seiner Alveole die Hauptbedingung, d. h. der Zahn soll ohne Zurücklassung von Fragmenten in dem Zahnfache gezogen werden.

Trotz aller Vorsichtsmaßregeln kann es jedem Zahnarzt passieren, daß er einmal einen Zahn frakturiert. Hierbei trifft aber nicht immer die Schuld den Operateur, sondern recht häufig liegt sie am Zahne selbst.

Ist die Krone an einer Caries bis zur Bifurkatio erkrankt, so kann ein Bruch der Krone leicht eintreten, weil die Schmelzwände und das entkalkte Dentin nicht widerstandsfähig genug sind, um beim Anlegen der Zange deren Druck auszuhalten. Die Krone bricht dann in sich zusammen, und die Wurzelteile bleiben im Alveolarfortsatz stecken.

Ein Bruch der Krone ist außerdem möglich, wenn sie große, bis zum Zahnfleisch hinabreichende Füllungen trägt. Hierbei kommt es aber in den meisten Fällen auf das richtige Anlegen der Zange an; denn der Übergang zum gesunden Wurzelteil ist häufig stark genug, um den Zangendruck auszuhalten.

Noch häufiger als diese oben beschriebenen Brüche beobachten wir Frakturen der Wurzeln. Abnorm lange, gedrehte, gekrümmte oder an der Spitze verdickte Zahnwurzeln sind besonders gefürchtete Gefahrenmomente bei der Extraktion. Die am Apex verdickten Wurzeln, die Zementhyperplasien, gestatten wohl eine Luxation oder Rotation der Zähne, aber keine Extraktion.

Ein weiterer Zufall bei der Entfernung der Zähne ist der Bruch des Alveolarfortsatzes. Er ist eine nicht allzuhäufige, aber auch nicht immer zu vermeidende Komplikation. Hängen die Bruchstücke noch mit dem Periost zusammen, was meistenteils der Fall ist, genügt das Zusammenpressen der Alveolenränder mit einem Tampon.

Sind die Stücke aber ohne jeglichen Zusammenhang mit der Knochenhaut, so müssen diese entfernt werden, da sie als Fremdkörper zu betrachten sind und daher Anlaß zu einer Entzündung geben, die erst dann zur Abheilung kommt, wenn die Fragmente als Sequester ausgestoßen werden.

Sind nun nach der Extraktion scharfe oder spitze Alveolenränder zurückgeblieben, so verursachen diese nach einigen Tagen Schmerzen, wenn der Abbau des Limbus alveolaris mit der narbigen Kontraktion des Periostes und der Gingiva nicht Schritt gehalten hat, so daß diese sich auf die scharfen Kanten legen. Knochenhaut und Zahnfleisch ziehen sich immer mehr zusammen und drücken hierbei auf den Alveolenrand, wodurch die Schmerzen entstehen. Durch eine Knochennivellierung nach einer Zahnfleischaufklappung werden diese beseitigt.

Kommen außer diesen beschriebenen Komplikationen noch eine Reihe von anderen vor, die auf ungeschickte Führung und Handhabung der Instrumente zurückzuführen sind, z. B. Quetschung der Lippe u. a., so bietet die Extraktion als solche bei richtiger Auswahl der Instrumente und Anwendung der Extraktionsmethodik kaum Schwierigkeiten.

Eine Sonderstellung in Bezug auf seine Entfernung nimmt lediglich der untere Weisheitszahn, dessen Extraktion sowohl von dem Operateur als auch von dem Patienten gefürchtet wird, ein.

Diese Sonderstellung ist durch seine topographische Lage bedingt, weil der Weisheitszahn einmal in einem sehr breiten Kiefer steckt, dann sehr häufig durch die vor ihm stehenden Zähne verdeckt ist und dem aufsteigenden Kieferaste sehr nahe steht, der ihm bei der Extraktion im Wege ist.

Hinzu kommt noch, daß er oft verlagert oder vollständig vom Knochen umgeben ist. Daß in den letzteren Fällen die Entfernung eine schwierige und umständliche Operation ist, dürfte ohne weiteres klar sein.

Trotzdem müssen wir noch oft genug den Weisheitszahn extrahieren; denn es ist in vielen Fällen nicht möglich, eine Füllung zu legen oder eine einwandfreie Wurzelbehandlung durchzuführen, da bei einer sehr kleinen Mundöffnung nicht genug Platz für das Hand- oder Winkelstück und den Mundspiegel vorhanden ist und dadurch die zur Behandlung nötige Übersicht fehlt.

Ferner sind wir zu seiner Entfernung berechtigt, wenn der gegenüberliegende obere Weisheitszahn fehlt und demzufolge der dritte untere Mahlzahn für die Kaufunktion vollkommen ausfällt.

Eine Extraktion der impaktierten dritten unteren Molaren ist jedoch nicht immer notwendig, insbesondere dann nicht, wenn sie keine klinischen Erscheinungen hervorrufen. Verursachen sie allerdings Neuralgien oder gehen von ihnen andere krankhafte Prozesse aus, z. B. Cysten und Geschwulstbildung, so kommt nur eine Entfernung in Frage.

Dr. Hauptmeyer, der Direktor der Kruppschen Zahnklinik in Essen, stellte mir eine Reihe von Krankengeschichten mit

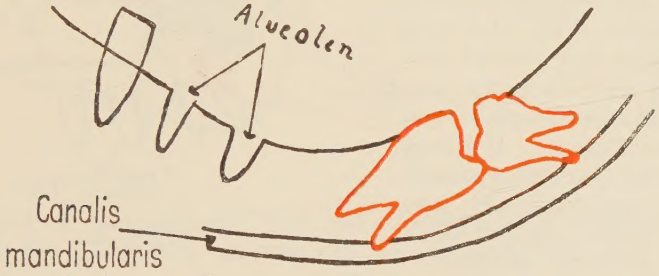

Fig. 1

Röntgenbildern in liebenswürdiger Weise zur Verfügung, wofür ich ihm an dieser Stelle meinen verbindlichsten Dank ausspreche.

Unter ihnen befindet sich ein Fall, bei dem der Weisheitszahn Ursache einer Neuralgie war. Das Röntgenbild ist in Figur 1 wiedergegeben.

Die Patientin Frau E., 39 Jahre alt, hatte über neuralgische Schmerzen im linken Unterkiefer geklagt. Um diese Beschwerden zu beseitigen, waren bereits 2 Zähne in dem betreffenden Unterkiefer entfernt worden. Die leeren Alveolen sind in Figur 1 angedeutet. Da die Schmerzen jedoch weiter bestanden, wurde die Patientin der Kruppschen Zahnklinik überwiesen. Eine Filmaufnahme des gesamten Kiefers ließ deutlich 2 retinierte Zähne, die mit dem Canalis mandibularis in Berührung stehen, erkennen. Ob es sich hierbei um den zweiten und dritten Molaren oder um den Weisheitszahn mit einem ihm aufliegenden vierten Mahlzahn handelt, wurde nicht festgestellt, da die Patientin keine Angaben machen konnte, wieviel Zähne im linken Unterkiefer extrahiert waren. Nach Entfernung der beiden Zähne verschwanden die Beschwerden.

Bekannt ist auch, daß der verlagerte Weisheitszahn bei seinem Durchbruch und weiteren Vorrücken die distale Fläche des vorhergehenden zweiten Molaren zur Resorption bringen

kann. Klinisch macht es sich dadurch bemerkbar, daß zuerst eine Periodontitis des Siebeners und, wenn das Dentin des Zahnes resorbiert und die Pulpa infolgedessen freigelegt ist, eine Pulpitis auftritt. Die Entfernung des Achters ist bei solchen Verlagerungen erforderlich.

Ein Fall dieser Art wurde der Kruppschen Zahnklinik überwiesen.

Bei der Patientin Fräulein R., 20 Jahre alt, war es zur Caries bei der Kaufläche des Weisheitszahnes und des distal approximalen Fläche des zweiten Molaren gekommen. (Fig. 2.) Durch Verbinden der beiden Cavitäten von $\overline{|78}$ hatte man versucht, die Beschwerden zu beseitigen (Füllung schwarz). Der Resorptionsprozeß am Siebener ging jedoch weiter, so daß beide Zähne entfernt wurden.

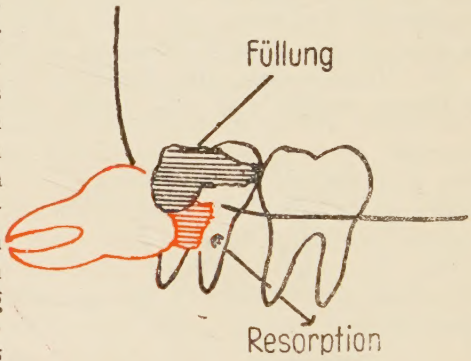

Fig. 2

Schließlich werden noch Extraktionen der Weisheitszähne bei ihrem erschwerten Durchbruch, der sog. Dentitio difficilis, vorgenommen.

Für diese Dentitio difficilis gibt es zwei Erklärungsmöglichkeiten, die nicht selten zusammenwirken.

Williger und Brasch glauben, daß sie auf eine Infektion des über dem durchbrechenden Weisheitszahne gebildeten Schleimhautlappens zurückzuführen ist.

Witzel, Hauenstein und Meyer sehen als Ursache den Raummangel an, der 1. durch rechtwinkelig aufsteigende Kieferäste, 2. durch die Reduktion des Alveolarfortsatzes und 3. durch außerordentlich breite Zähne verursacht wird.

In Fig. 3 sehen wir einen Unterkiefer mit rechtwinkelig aufsteigendem Ast (schwarz). Diesem Ramus ascendens steht der dritte Molar so nahe, daß ein Hintereinander von Zahn, Schleimhaut und Knochenrand nicht möglich ist. Beim Durchbruch des Weisheitszahnes ruht die Schleimhaut des Kieferastes auf dem Achter und bildet den Schleimhautlappen, der bestehen bleibt. (Fig. 4.) Entzündet sich dieser, so kommt es zur Dentitio difficilis.

Bei einem allmählich ansteigenden Kieferast dagegen geht der Durchbruch unter normalen Verhältnissen vor sich (Fig. 3 rot). Da in diesem Falle Platz genug für ein Hintereinander von Zahn, Schleimhaut und Knochenrand des Ramus ascendens vorhanden ist, entsteht kein Schleimhautlappen und damit auch keine Dentitio difficilis.

Die Reduktion des zahntragenden Teiles des Kiefers ist dadurch entstanden, daß sich die Ernährungsweise beim recenten Menschen gegenüber der seiner Vorfahren verändert hat. Durch die verschiedene Zubereitung der Speisen — heute wird fast alles gekocht und fein zerschnitten, früher dagegen alles im rohen Zustande verzehrt, z. B. Fleisch — ist die Kautätigkeit verringert worden, und demzufolge hat sich der Wachstumsreiz des Alveolarfortsatzes vermindert, d. h. der Alveolarfortsatz

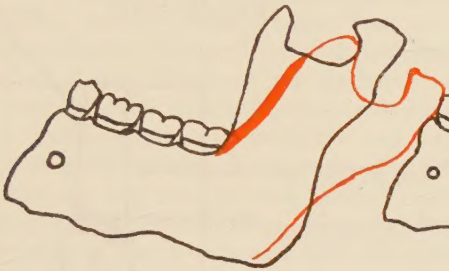

Fig. 3

Fig. 4

ist kleiner geworden. Und auf diesem verkleinerten zahntragenden Kieferteil müssen die 32 permanenten Zähne Platz finden.

Diese sind ebenfalls im Laufe der Zeit der Reduktion anheimgefallen. Nun kann sie im Vergleich zum Alveolarfortsatz mit diesem gleichen Schritt gehalten haben, oder aber sie ist langsamer vonstatten gegangen als die des Processus alveolaris. Im letzteren Falle ist eine Disharmonie zwischen Zähnen und dem Alveolarfortsatz entstanden. Die Zähne sind dann für den Kiefer zu groß. Die Folge davon ist, daß der Raum für den Weisheitszahn zu klein wird. Es kommt zum erschwerten Durchbruch, wenn der über dem Achter liegende Zahnfleischlappen sich entzündet.

Ferner können noch Allgemeinerkrankungen im Kindesalter den Raummangel bedingen. Rachitis, Skorbut, Kretinismus und congenitale Lues können die Ursache sein. Durch ihre schädliche Einwirkung auf den Stoffwechsel wird der Kiefer nicht genügend ernährt, so daß eine Wachstumsstörung eintritt.

Außerdem ist für die Aetiologie des erschwerten Durchbruches der unteren Weisheitszähne die verschiedenartige Krümmung des Alveolarfortsatzes von Bedeutung.

Bei der Ellipsenform des Unterkiefers „verläßt der Alveolarfortsatz vom 2. Molar ab die Richtung des Kieferkörpers, und es entsteht eine zungenwärts gerichtete gesimsähnliche Ausladung, durch welche die Krone des Weisheitszahnes sich ebenfalls zungenwärts von dem aufsteigenden Ast des Kiefers entfernt" (Witzel) und mit der Schleimhaut des Ramus

ascendens nicht in Berührung kommt. (Fig. 5.) Es entsteht keine Dentitio difficilis.

Hat dagegen der Zahnbogen die Gestalt einer Parabel, so muß der dritte Molar, wie überall beim Raummangel, in innigem Kontakt mit dem aufsteigenden Ramus mandibularis und seiner Weichteilbedeckung kommen. (Fig. 6.)

Hierbei liegt dann, wie es oben schon erwähnt wurde, die Schleimhaut des aufsteigenden Astes auf den distalen Höckern

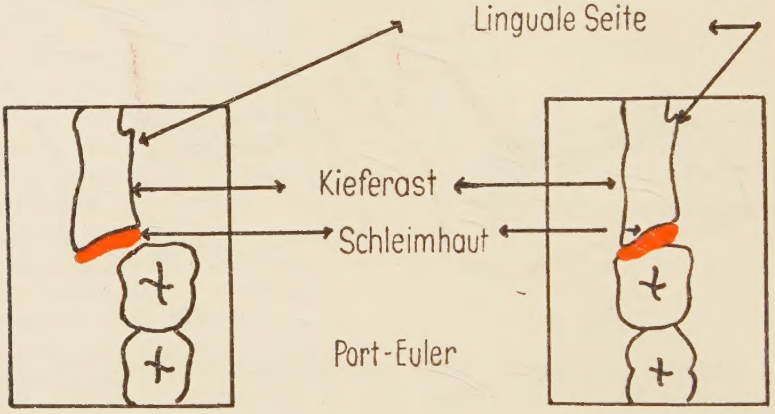

Fig. 5 Fig. 6

des durchbrechenden Weisheitszahnes und bildet die Schleimhautkappe oder -kapuze.

Da diese Schleimhautkappe durch zahlreiche Gefäße ernährt wird, atrophiert sie nicht und bleibt lange nach dem Durchbruch des Achters bestehen.

Dieser Schleimhautlappen wird beim Kauakt durch den schon vorhandenen Antagonisten leicht verletzt, und durch eine anschließende Infektion erfolgt dann die Entzündung des Lappens.

„Zweitens können die unter den Zahnfleischlappen geratenen Speiseteile in Gärung übergehen und von unten her die Schleimhaut zu geschwürigem Zerfall bringen" (W i l l i g e r).

In beiden Fällen kommt es dann zu den Krankheitserscheinungen, die wir unter dem Namen „erschwerter Durchbruch des Weisheitszahnes" zusammenfassen.

Nach W i t z e l unterscheiden wir hierbei 4 Stadien.

Bei dem ersten Stadium ist eine leichte entzündliche Schwellung des Zahnfleischlappens vorhanden, die bald auf die nähere Umgebung übergreift. Es stellen sich Druckempfindlichkeit der Submaxillarlymphdrüsen und Schluckbeschwerden ein. Ein häufig auftretendes Symptom sind die Ohrenschmerzen an der erkrankten Seite. Die beiden letzten Krankheitserscheinungen, Schluckbeschwerden und Ohrenschmerzen, veranlassen oft den

Patienten einen Spezialarzt für Hals- und Ohrenleiden aufzusuchen. In diesem Stadium tritt in sehr vielen Fällen eine leichte Kieferklemme hinzu.

Im zweiten Stadium ist diese immer anzutreffen. Die Zahnreihen können aber nur noch etwa 1 cm auseinander gebracht werden. Die Schwellung des Zahnfleischlappens ist stärker geworden und geht auch auf die Wange über. Bei Druck auf den Schleimhautlappen entleert sich Eiter aus der Tasche, die von der Krone des Weisheitszahnes und dem Zahnfleischlappen gebildet wird. Nun finden wir auch schon regelmäßig eine schmerzhafte, derbe Lymphdrüsenschwellung vor.

Das dritte Stadium ist dadurch gekennzeichnet, daß beim Patienten eine Kieferklemme dritten Grades besteht, die es ihm vollkommen unmöglich macht, den Mund zu öffnen. Nahrungsaufnahme, Reinigung der Mundhöhle sind erschwert. Foetor ex ore macht sich dem Kranken und seiner Umgebung unangenehm bemerkbar. Das Kieferperiost erkrankt und das Vordringen des Prozesses läßt die Gaumenbögen, Tonsillen und sogar den Mundboden stärker anschwellen, so daß in besonders schweren Fällen ein Glottisoedem eintreten kann. Der hierbei nicht selten letale Ausgang und das Fieber zeigen an, daß dieses Stadium eine sehr ernste Erkrankung des Patienten ist.

Im vierten Stadium treten sekundäre Knochenerkrankungen und Senkungsabscesse auf. Diese letzteren sind besonders gefährlich, da sie sich bis in die Brusthöhle senken und dort eine Mediastinitis mit letalem Ausgang herbeiführen können.

Erreicht die eitrige Entzündung bei einem Fortschreiten nach oben den Gelenkfortsatz, so kann der Eiter durch das Foramen ovale in die Schädelhöhle gelangen. Eine tödliche Meningitis ist die Folge.

Als weitere Krankheitserscheinungen in diesem Stadium sind die Fistelbildungen zu erwähnen, die dadurch zustande kommen, daß der Eiter einen Weg durch den Kieferknochen, das Periost und die Weichteile nach außen findet.

Diese vier Stadien sind nicht eng umgrenzt, sondern können ineinander übergehen.

Leicht ist es hierbei möglich, daß diese vom unteren Weisheitszahne ausgehenden Erscheinungen mit anderen Krankheitsprozessen verwechselt werden.

So berichtet S c h u b e r t einen interessanten Fall, bei dem eine Fistelöffnung, die vom 3. unteren Molaren ausging, zwei Jahre lang für ein tuberkulöses Geschwür gehalten und auch als solches behandelt wurde.

Zur Therapie dieser Dentitio difficilis werden von R e b e l drei Behandlungsarten vorgeschlagen.

1. Die unblutig-konservative Therapie.
2. Die blutig-konservative Therapie.
3. Die radikal-chirurgische Therapie.

Bei der unblutigen, konservativen Therapie wird ein Jodoformgazetampon, in Chlorphenolkampher getränkt, in die Zahnfleischtasche gelegt. Dadurch wird dem Sekret Abfluß verschafft, die Schwellung des Zahnfleischlappens und die Schmerzen gehen zurück.

Meistenteils ist diese Behandlungsart mit der blutig-konservativen Therapie verbunden. Nach Abklingen der Entzündungserscheinungen wird der Schleimhautlappen abgetragen, wie es Witzel schon empfohlen hatte.

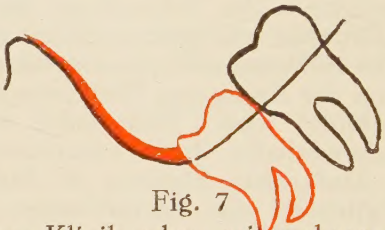

Fig. 7

Diese Abtragung wird in unserer Klinik schon seit mehreren Jahren mit der Diathermieschlinge ausgeführt. Der Vorteil gegenüber der Excision mit dem Scalpell oder mit der Zahnfleischschere liegt einmal darin, daß diese kleine Operation auch dann ausgeführt werden kann, wenn noch eine Infektion und Entzündung des Zahnfleischlappens vorliegt; denn bei der Diathermieabtragung werden die Blutgefäße verschorft, so daß eine Keimverschleppung auf dem Blutwege nicht stattfindet. Weiterhin ermöglicht die Diathermieschlinge wegen der Verschorfung der Gefäße ein völlig unblutiges Operieren, wodurch die Übersicht nicht verloren geht.

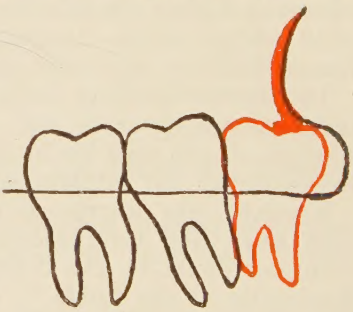

Fig. 8

Bei der 28jährigen Patientin Frau K. führte die Exstirpation des Zahnfleischlappens durch die Diathermieschlinge zur Beseitigung der Dentitio difficilis (Fig. 7 Hauptmeyer).

Die Excision des Schleimhautlappens ist aber nur dann vorteilhaft, „wenn nach gründlicher Wegnahme des überragenden Zahnfleisches der Zahn auf die Dauer frei bleiben kann" (Rebel). Ist das nicht zu erreichen, und treten Rezidive auf, so ist nur die radikal-chirurgische Behandlung, die Extraktion des schuldigen dritten Molaren, auszuführen.

So wurde ein Weisheitszahn bei dem 31jährigen Patienten Herrn D. entfernt, da das Verfahren der thermischen Kaustik mittels Diathermie nicht völlig zum Ziele führte (Fig. 8 Hauptmeyer).

Durch die Neigung des Weisheitszahnes nach distal lagerte sich dem Zahn immer wieder ein Zahnfleischlappen auf. Unter Wirkung des Antagonisten kam es zu entzündlichen Erscheinungen und Geschwürsbildungen an dem Lappen, so daß man sich zur Entfernung des Achters entschließen mußte. Diese

verlief ohne Komplikationen, was jedoch nicht immer der Fall ist.

Da nun diese bei der Extraktion der unteren Weisheitszähne eintretenden Komplikationen in den Lehrbüchern gar nicht und in der Literatur nur vereinzelt beschrieben worden sind, so sollen sie hier aufgezählt werden.

Es sind:

1. Fraktur des Weisheitszahnes.
2. Luxation des Nachbarzahnes.
3. Verletzung der Weichteile.
4. Verschwinden des Weisheitszahnes unter die Weichteile.
5. Aspiration des Weisheitszahnes.
6. Verletzung des Nervus alveolaris inferior.
7. Verletzung der Arteria alveolaris inferior.
8. Kieferbruch.

Bewußt habe ich verschiedene Komplikationen, wie Collaps des Patienten, Quetschungen der Lippe u. a nicht aufgezählt, da sie auch bei anderen Zahnextraktionen sich einstellen können.

Wiederum sind einige Zufälle angeführt, die ebenfalls bei allen übrigen Zahnentfernungen gelegentlich eintreten. Sie kommen aber gerade bei der Extraktion des Weisheitszahnes in Betracht, weil er durch seine Nähe zum Pharynx, zu den Weichteilen, dem Canalis mandibularis für diese Komplikationen praedisponiert zu sein scheint. Ganz besonders neigt er aber zu einer Fraktur, was auf seine unregelmäßige und abgeknickte Wurzelform zurückzuführen ist.

Jonge de Cohen vergleicht die Wurzeln des unteren Weisheitszahnes mit denen des oberen und schreibt, daß ihre Wurzeln hinsichtlich ihrer Größe und Stellung wie in Bezug auf abnorme Drehungen und Knickungen wohl fast die gleiche Mannigfaltigkeit aufweisen. Er fährt dann fort und sagt: „Sie (die Wurzeln des unteren Achters) sind jedoch in noch höherem Maße zu Verschmelzungen geneigt und laufen mit besonderer Vorliebe scharf umgebogen in fast horizontaler Richtung gegen den Kieferwinkel hin".

Eben diese Weisheitszähne mit solchen in fast horizontaler Richtung gegen den aufsteigenden Ast hin gekrümmten Wurzeln frakturieren leicht bei der Extraktion.

Einmal kommt es zur Fraktur der abgebogenen Wurzeln oder aber, wenn diese fest im Kiefer verankert sind, zu einem Bruch der Krone.

Unwillkürlich fragen wir uns, wie kommt es zu solchen abnormen Wurzelkrümmungen, die sich nur bei den vollständig durchgebrochenen unteren Weisheitszähnen finden, während sie bei den halbretinierten oder impaktierten dritten unteren Molaren und bei den übrigen Zähnen nicht vorkommen.

H a m m e r führt diese Wurzelvarietät auf den Durchbruchsmechanismus zurück.

Der Weisheitszahn wird mit dem ersten und zweiten Molaren im Kieferwinkel und aufsteigenden Ast angelegt, und zwar radiaer zum Kieferbogen. Vom aufsteigenden Ast, der noch ziemlich flach, so daß der Kieferwinkel groß ist, gleiten der Sechser und Siebener auf den horizontalen Teil des Kiefers und richten sich auf. „Parallel mit dem Tiefertreten der Molaren setzt nun ein verstärktes Längenwachstum des horizontalen Astes ein, wodurch diese Zähne ohne weitere Schwierigkeiten ihren ihnen zukommenden Platz im Zahnbogen einnehmen können" (H a m m e r). Gleichzeitig wird der Kieferwinkel kleiner, der Ramus ascendens richtet sich auf und kann sich sogar senkrecht zum Kieferkörper stellen.

Bricht der Achter durch, so hat er wesentlich andere Verhältnisse vor sich. Der Raum zu seinem Durchbruch ist kleiner als der, welcher dem durchbrechenden ersten und zweiten Molaren zur Verfügung stand, weil der Siebener schon in der Zahnreihe steht, der Kieferast steiler ansteigt und beim Hinabgleiten aus dem Kieferast oder -winkel kein Längenwachstum des Kiefers mehr einsetzt.

So kann es denn vorkommen, daß der Siebener beim Aufrichten des Weisheitszahnes diesem im Wege ist und der Achter daher auf den zweiten Molaren stößt. Ist die Wachstumsenergie des Weisheitszahnes und der Platz zwischen dem Ramus ascendens für seine Krone groß genug, so richtet sich der dritte Molar auf und stellt sich neben den zweiten Molaren in die Zahnreihe.

Hierbei wird der Weisheitszahn gewissermaßen von dem Siebener nach seinem für ihn bestimmten Platz abgestoßen. Infolge dieser Abstoßung und Aufrichtung ändert der Achter seine Durchbruchsrichtung. Aber dabei erfährt nur der Teil der Wurzel eine Richtungsänderung, der verkalkt ist. Der Drehpunkt dieser Richtungsänderung ist das unterste Ende des verkalkten Wurzelteiles. Der unverkalkte Teil der Wurzel behält seine ursprüngliche Lage bei und verkalkt dann später. Und eben durch diese Drehung des verkalkten Wurzelteiles um den unverkalkten Teil ist die Wurzelkrümmung des Weisheitszahnes bedingt.

Die Wurzelabknickung wird umso größer sein, je größer der spitze Winkel zwischen der Krone des Weisheitszahnes und der des zweiten Molaren bei ihrem Zusammentreffen ist.

„Je spitzer dieser Winkel ist, um so geringer muß zwangsläufig die spätere Wurzelabknickung sein" (H a m m e r).

Versuchen wir nun Weisheitszähne mit derartigen abgebogenen und gekrümmten Wurzeln mit der Zange zu extrahieren, so müssen diese frakturieren — entweder bricht die Krone oder die Wurzel —; denn bei der Zangenextraktion üben

wir einen Zug nach oben aus, während der Weisheitszahn „von unten nach oben und hinten" entsprechend der Krümmung der Wurzeln in einem Bogen gehoben und gezogen werden muß.

Es hängt also der Erfolg der vollständigen Entfernung des dritten unteren Molaren davon ab, ob diese Regel beachtet wird.

Instrumente, die die Forderung C e p h a l a s, den Weisheitszahn von unten nach oben und hinten aus der Alveole zu heben, erfüllen ,sind vor allem die Hebel. Hauptsächlich werden hierzu die Hebel nach B e r t e n und L e c l u s e sowie der Drehmeißel nach P a r t s ch verwandt.

Außerdem wird häufig noch die Keilzange zur Extraktion der unteren Weisheitszähne benutzt. Diese Zange besitzt zwei zum Zangengriff hin im Winkel von 120° stehende Zangenbacken, Keilblätter, die innen dünn sind und nach außen zu dicker werden. Die Zange wird nun geöffnet zwischen den zweiten und dritten Molaren eingeführt. Beim Schließen der Zange werden die Keilblätter zwischen die zwei Mahlzähne gezwängt, und der Achter wird nach rückwärts in das Trigonum retromolare gedrängt. Durch Senken des Zangengriffes wird nun der Weisheitszahn aus seiner Alveole gehoben.

Zieht man also den unteren dritten Molaren mit der Zange, so gibt es leicht einen Mißerfolg, eine Fraktur der Krone oder der Wurzel.

Einen Bruch der Krone bekam ich am 11. August 1931 bei einer Vertretung zur Behandlung.

Bei einer Patientin Frau W. hatte man versucht, den linken unteren Weisheitszahn ohne Anaesthesie, da eine Entzündung vorliege — die Patientin hatte eine dicke Backe gehabt —, mit der Zange zu entfernen. Es gelang jedoch nicht, sondern die Krone brach hierbei ab. Nun wurden heiße, trockene Packungen verordnet und der Patientin gesagt, sie möchte nach Rückgang der Schwellung und Entzündung wieder kommen. Als sie am 11. August in der Sprechstunde erschien, waren diese zurückgegangen. Mit dem „Lecluse" entfernte ich nun nach Vornahme einer Leitungsanaesthesie ohne Schwierigkeit den Weisheitszahn. Dieser hatte 3 Wurzeln, die stark nach hinten zum aufsteigenden Ast hin gekrümmt waren und daher so fest im Kiefer verankert waren, daß bei dem ersten Extraktionsversuch die Kronenfraktur eingetreten war.

Hätte der betreffende Operateur die Regel, daß der untere dritte Molar nur mit dem Hebel oder einem hebelartigen Instrument, der Keilzange, aus der Alveole gehoben werden darf, beachtet, wäre die Krone nicht frakturiert. Vielleicht hatte er auch versucht, ihn schnell mit einem „Ruck" zu entfernen, da er keine Anaesthesie vorgenommen hatte.

Vor dem Anlegen des Hebels muß allerdings darauf geachtet werden, daß der Stützpunkt für diesen, der Siebener, auch

widerstandsfähig genug ist, um dem Hebeldruck gewachsen zu sein. Dies ist nicht der Fall, wenn der vorhergehende erste Molar fehlt. Der zweite Molar findet dann beim Hebeln keine Gegenstütze, gibt nach und wird in die Lücke des fehlenden Mahlzahnes gedrängt und luxiert, wie es folgender Fall zeigt.

Bei einer Patientin sollte der horizontal verlagerte rechte untere Weisheitszahn in Narkose entfernt werden. Der Operateur legte den Achter mit dem Meißel occlusal und buccal bis zur Wurzel frei. Gleichzeitig schlug er eine Stufe in den Knochen, um einen Stützpunkt für den Lecluse zu erhalten; denn der zweite Molar war in diesem Falle dem Hebeldruck nicht gewachsen, da der vorhergehende erste Mahlzahn fehlte. Beim Hebeln glitt plötzlich der Lecluse aus und schlug gegen den Siebener. Durch diesen Stoß wurde der zweite Molar gelockert und aus seiner Alveole gehoben.

Um nun diese Luxation des zweiten Molaren zu verhindern, werden von einigen Autoren verschiedene Methoden angegeben.

Cephalas empfiehlt die Anfertigung einer Kautschukprothese. Er nimmt einen Gipsabdruck der betreffenden Seite, gießt ihn aus und füllt den leeren Raum vom 5. bis 7. Zahn auf dem Modell mit Wachs aus. Das Wachs soll noch auf den Kauflächen des 2. Molaren und Praemolaren liegen. „Das so vorbereitete Wachs wird in erwärmtem Zustande auf die entsprechende Unterkieferhälfte gelegt; woraufhin der Patient stark zuzubeißen hat, auf welche Weise die Abdrücke der Zähne beider Kiefer in dem erweichten Wachs deutlich hervortreten. Er wird nach der Erhärtung herausgenommen und eine Kautschukprothese daraus hergestellt. Diese wird in den Unterkiefer gesetzt, der Patient muß den Mund schließen und nun beginnt die Extraktion."

Für den Patienten bringt diese Methodik dadurch eine Gefahr mit sich, daß die Möglichkeit des Vorschwindens eines Weisheitszahnes in den Rachen besteht und der Zahnarzt dies nicht zu hindern vermag, da die Zahnreihen dicht aufeinander liegen. Auch kann man den Patienten bei heftigen Schmerzen nicht zumuten, bis zur Herstellung der Prothese zu warten.

Börsner fertigt eine ähnliche Prothese an. „Ein Wachsabdruck der fehlenden Molarenpartie mit breiten Klammern um die Nachbarzähne wird in Gips eingebettet; in 5 bis 6 Minuten kann der Wachsabdruck durch leicht fließende Metalle ersetzt werden." Die Herstellungszeit ist erheblich kürzer als die bei Cephalas.

Beide Prothesenmethoden werden aber beim Abdrucknehmen Schwierigkeiten bereiten, wenn der Patient eine Kieferklemme hat. Er vermag dann nicht den Mund weit genug zu öffnen, um einen Abdrucklöffel einführen zu können.

Weniger Arbeit als diese zwei erwähnten Prothesen macht dagegen die Anfertigung eines Holzkeils oder eines Kork-

stückes, die zwischen Praemolar und zweiten Molar gelegt, ihren Zweck erfüllen, den alleinstehenden Siebener während der Luxation des Weisheitszahnes zu stützen.

Viel einfacher ist es, erwärmte Stentsmasse in die Zahnlücke zu bringen. Diesen Stents lassen wir nun durch Spülungen mit kaltem Wasser erhärten. Nach der Erhärtung kann die Extraktion des Achters ausgeführt werden, da nun der Siebener hinreichend gestützt wird, so daß dessen Luxation nicht mehr zu befürchten ist. Es ist eine einfache und schnell auszuführende Methode.

Fehlt der 2. Molar oder ist er als Stützpunkt wegen einer Erkrankung an Caries zu schwach, so wird der Hebel zwischen Alveole und Wurzel des Weisheitszahnes eingetrieben.

Jedoch muß bei der Verwendung der Hebel darauf geachtet werden, daß die Weichteile keine Zerrungen und Quetschungen erleiden und die Gingiva nicht von der Unterlage abgelöst wird. Außerdem kann durch das unvorsichtige Anlegen von scharfen Haken nach einer Aufklappung der abgehebelte Zahnfleischlappen zerrissen und zerfetzt werden. Geringfügige Verletzungen sind meistenteils ohne besondere Bedeutung, weil gerade in der Mundhöhle kleine Wunden schnell heilen.

Umsomehr sind größere Weichteilwunden zu beachten, da sie durch eine Infektion Anlaß zu entzündlichen und eitrigen Prozessen geben können.

So kann bei der Extraktion des unteren Weisheitszahnes die Schleimhaut des aufsteigenden Astes durch ein ausgleitendes Instrument leicht verletzt werden.

Tritt nun eine Infektion ein, so macht sie sich durch Schwellung der Weichteile und Schmerzen bemerkbar. Durch Wärmeapplication gelingt es oft, den entzündlichen Prozeß zur Rückbildung zu bringen oder zu lokalisieren. Im letzten Falle bildet sich ein Absceß. Diese Absceßbildung tritt aber nicht immer ein, sondern gelegentlich kann der Prozeß einen phlegmonösen Charakter annehmen.

Kieferklemme, Zunahme der Schwellung, schlechtes Allgemeinbefinden, Fieber und Schüttelfröste zeigen an, daß der Krankheitsprozeß weiter um sich greift. Ein bis ins gesunde Gewebe hinein angelegter Schnitt muß dem Eiter Abfluß schaffen.

Abnahme der Schwellung und des Fiebers folgen diesem Eingriff, wenn die Incision Erfolg hatte. Bleiben die Krankheitssymptome bestehen, so ist eine schwere Schädigung des Gefäßsystems, besonders der abführenden Gefäße, der Venen, eingetreten.

Es ist zu einer Entzündung der Venenwände, Phlebitis, gekommen, der sich durch Thrombenanlagerung die Thrombophlebitis anschließt.

Diese Erkrankung der an der Außen- und Innenseite des Unterkiefers gelegenen Venen, der Vena angularis mandibularis, maxillaris und palatina, ist für den Patienten lebensgefährlich; denn diese Thrombophlebitis setzt sich immer weiter fort, geht auf die Vena facialis anterior und posterior über, die ihrerseits mit dem Sinus cavernosus über den Plexus pterygoideus oder über die Vena angularis und ophtalmica superior in Verbindung steht.

Ist die Infektion bis in den Sinus cavernosus vorgedrungen, so kommt es dort zu der gefürchteten Sinusthrombose, von der eine Basalmeningitis ausgeht, der der Patient fast immer erliegt.

Gelangt die Entzündung über eine Lymphadenitis und Perilymphadenitis in das lockere Zellgewebe des Mundes, geht der Prozeß lingual am Periost des Unterkiefers abwärts auf den Mundboden über, oder ist dieser ebenfalls durch abgleitende keimbeladene Instrumente (Hebel) verletzt, so kann eine Mundbodenphlegmone entstehen, die auch gefährlich für den Patienten werden kann, wenn es nicht gelingt, die Ausdehnung des Prozesses zu verhindern. Eine Mundbodenschwellung vergesellschaftet mit erschwertem Sprechen und Schlucken ist die Folge.

Gelegentlich erfährt hierbei der Rachen durch das collaterale entzündliche Oedem eine solche Verengerung, daß sie zu Atembeschwerden führt, oder daß die geschwollene Uvula den Schlund verschließt, so daß keine Luft mehr passieren kann.

Bei diesen Erscheinungen, dem Glottisoedem, muß unter allen Umständen, da der Tod des Patienten zu befürchten ist, der Luftröhrenschnitt, die Tracheotomie, vorgenommen werden.

Bricht der Eiter aber plötzlich durch die Absceßmembran, und fließt er in den Schlund, so kann der Kranke an Asphyxie oder bei Aspiration des Eiters an Aspirationspneumonie zugrunde gehen.

Eine Verletzung der Weichteile beobachtete ich bei der Extraktion des Weisheitszahnes bei der oben erwähnten Frau W. Bei der Luxation wurden die spitzen und scharfen Kanten der frakturierten Krone gegen die Weichteile des aufsteigenden Astes gedrückt und verletzten diese. Am nächsten Tage erschien die Patientin und klagte über Schmerzen und Schluckbeschwerden. Die Extraktionswunde war ohne Befund, dagegen war die Schleimhaut des Ramus ascendens und der weiche Gaumen gerötet und geschwollen. Ich verordnete Spülungen mit $H_2 O_2$ und heiße trockene Packungen. Am dritten Tage nach der Extraktion war die Patientin wieder beschwerdefrei.

Die Verletzung der Schleimhaut wäre ausgeblieben, wenn nicht der Operateur die Krone frakturiert hätte. Durch die

Fraktur sind die scharfen und spitzen Kanten entstanden, die in die Weichteilbedeckung des Kieferastes drangen.

Um nun diese Verletzung der Weichteile bei der Entfernung der unteren Weisheitszähne auszuschalten, ist es unbedingt notwendig, eine sehr schonende Behandlung der Gewebe zu beachten, in Ruhe, mit Überlegung und guter Abstützung, damit kein Hebel abgleitet, zu extrahieren.

„Es kommt weniger darauf an, wie schnell und wie elegant Zähne entfernt, sondern wie schonend Mucosa, Submucosa und Knochen behandelt werden." (P r o e l l.)

Ein weiterer Zufall bei der Extraktion des unteren Weisheitszahnes ist das Verschwinden desselben unter die Weichteile des Ramus ascendens. Bei der Entfernung mit dem Hebel kann der dritte Molar gegen die Schleimhaut des Kieferastes gedrückt werden. Übt der Operateur einen zu starken Druck mit dem Zahn auf diese aus, dann löst sich die Gingiva vom Kiefer. Es entsteht eine Schleimhauttasche, in die der Weisheitszahn infolge der Krafteinwirkung hineingedrängt wird.

Infolge seiner Schwerkraft und des von allen Seiten auf ihn einwirkenden Gewebedruckes wandert der verschwundene Zahn tiefer.

Dieses vermag er umso leichter, weil in der näheren Umgebung der Weisheitszahnalveole nur lockeres Bindegewebe ohne muskuläre Begrenzung vorhanden ist. Es versperren also dem Zahn bei seinem Tiefersinken vorerst keine Muskelansätze den Weg, bis er schließlich in die Gegend des Zungenbeines gelangt, wo ihm das Os hyoideus mit den verschiedenen Muskeln halt gebietet.

Wird sofort nach dem Verschwinden eingeschritten, dann ist der Achter noch nicht so tief gesunken, so daß man ihn in den meisten Fällen gut entfernen kann.

Die Entfernung gelingt mit einem schmalen, stumpfen, umgebogenen Instrument, ähnlich dem oberen Ende des Wachsmessers, oder mit einem scharfen Löffelexcavator. Hiermit dringt der Operateur in die Tasche, faßt hinter den Weisheitszahn, drückt mit einem Finger von außen gegen ihn und übt nun in Richtung auf die Alveole hin einen Druck aus. Der Achter wird hierbei gewissermaßen zwischen Finger und Instrument in die Mundhöhle zurückgedrängt.

Sollte es trotzdem nicht gelingen, den 3. Molaren aus dieser Höhle zu entfernen, so ist eine Incision vorzunehmen. Hierdurch wird dann der Zahn freigelegt und entfernt.

In der Literatur sind einige Fälle dieser Art beschrieben worden, z. B. von H e i n e m a n n und S c h m i d h u b e r.

H e i n e m a n n wurde von einem 25jährigen Manne aufgesucht. Dieser gab an, ihm sei vor einigen Tagen wegen seines erschwerten Durchbruches der Weisheitszahn mit dem Hebel

extrahiert worden. Aber weder der Zahnarzt noch der Patient hatten den Zahn gesehen. Ferner klagt er über Schluckbeschwerden und über eine Kieferklemme, die schon seit mehreren Tagen besteht. Bei der Untersuchung stellt Heinemann eine leere Weisheitszahnalveole, eine hochgradige Kieferklemme und eine oedematöse Schwellung, die bis zum Kehlkopf reicht, fest. Er nimmt nun eine Durchleuchtung vor und findet hierbei den luxierten Achter am linken Horne des Zungenbeines, mit den Wurzeln schräg nach oben. In Narkose entfernt er den Zahn mit einem rechtwinkeligen Gallensteinlöffel.

Heinemann glaubt, daß der Weisheitszahn plötzlich nachgegeben hätte und in die Weichteile geraten sei. Der behandelnde Zahnarzt hatte angenommen, daß der Patient den Achter zugleich mit dem starken Bluterguß ausgespült hätte. Aus diesem Grunde hatte er auch nicht weiter nach dem Verbleib des Zahnes geforscht.

Schmidhuber erwähnt zwei Fälle, von denen der eine ebenfalls einen jungen Mann betraf.

Dem Patienten war von einem Zahnarzt der Weisheitszahn extrahiert worden, was erst nach langem Bemühen gelungen war. Hierbei sprang der Zahn plötzlich aus der Alveole, hing aber ein wenig an der lingualen Seite des Zahnfleisches fest. Der betreffende Arzt versuchte nun mit dem Zeigefinger den Zahn zu entfernen. Beim Zufassen verschwand plötzlich der Achter. Gleichzeitig bemerkte der Patient einen einmaligen intensiven Schmerz im Halse. Ein weiterer Versuch, den Zahn zu fassen, mißlang. Er sank immer tiefer. Nun wurde der Patient der Bonner Zahnklinik überwiesen. Auf einem Röntgenbild stellte Schmidhuber die Lage des Weisheitszahnes fest. Der verschwundene Achter lag am unteren Rande des Angulus mandibulae. Durch Druck von innen und außen drängte er den Zahn in die Mundhöhle zurück.

Das Entgleiten des Zahnes ist wohl darauf zurückzuführen, daß die Finger des Operateurs durch Blut und Speichel schlüpfrig geworden sind.

Da nun der 3. Molar dem Rachen sehr nahe liegt, so kann er bei der Extraktion in den Pharynx und dann in den Oesophagus geraten. Ist der Achter ohne scharfe Ränder und Spitzen, so wird er die Speiseröhre, ohne sie zu verletzen, passieren.

Verfängt er sich jedoch in ihr, so muß er durch einen Spezialisten entfernt werden. Ist der Weisheitszahn schon in den Magen gelangt, so ist kein weiterer Eingriff mehr notwendig, weil er den Magendarmtraktus dann auf natürlichem Wege verläßt.

Gefährlich, ja es „gehört zu den ernstesten und bedenklichsten Komplikationen, die bei der Extraktion eintreten

können" (P a r t s ch), ist es, wenn der untere 3. Molar in die Atmungswege gerät.

Wird er bei dem sofort einsetzenden, reflektorisch veranlaßten Hustenreiz nicht ausgestoßen, so ist dringende Überweisung an einen Spezialarzt erforderlich, der unverzüglich die Entfernung vorzunehmen hat, da unter Umständen der Erstickungstod des Patienten erfolgen kann.

Diese Komplikationen, das Verschwinden des Weisheitszahnes unter die Weichteile, in die Luft- und Speiseröhre, lassen sich vermeiden, wenn wir bei der Extraktion unterer Weisheitszähne, besonders beim Hebelgebrauch, die Möglichkeit plötzlicher, stoßartiger, unkontrollierbarer Krafteinwirkung, z. B. durch ruckartiges Nachgeben des Zahnes bei der Luxation, in Rechnung stellen.

Deshalb darf der 3. untere Molar bei der Entfernung nicht vollständig aus der Alveole gehoben werden, sondern er wird zunächst mit einem Hebel anluxiert, gelüftet, wie R e b e l sagt. An diese Luxation schließt sich, wenn der Zahn genügend gelockert ist, die Zangenextraktion. Wir müssen also den Weisheitszahn in zwei Zeiten extrahieren. Zuerst muß er mit dem Hebel luxiert werden, weil die Krümmung der Wurzeln es erfordert, erst dann dürfen wir ihn mit der Zange fassen und entfernen, da er sonst beim weiteren Hebeln unter die Weichteile oder in den Rachen geraten kann, wenn er plötzlich aus der Alveole springt.

Außerdem kann das Hineingeraten des Zahnes in den Schlund dadurch verhindert werden, daß wir den Racheneingang mit einem Gazetampon verlegen. Dies wird von vielen Autoren, besonders bei der Narkose, empfohlen.

Ein weiterer Zufall, der sich bei der Extraktion der unteren Weisheitszähne einstellen kann, ist die Verletzung des Nervus alveolaris inferior; denn in manchen Fällen hat der Canalis mandibularis eine so enge Beziehung zum Weisheitszahn, daß dieser den Nerven berührt oder ihn sogar mit seinen Wurzeln umfaßt. (Fig. 9 und Fig. 1.)

Berührt der Nerv den 3. Molaren, so wird der Nervus alveolaris inferior bei der Entfernung dieses Zahnes gezerrt und gedehnt. Einige Tage anhaltende Schmerzen folgen diesem Eingriff.

Weit unangenehmer ist die vollständige Einschließung des Nerven durch die Wurzeln des Weisheitszahnes; denn es muß bei der Extraktion eines solchen Achters zu einer Verletzung des Nervenstammes kommen.

M o r a l erklärt die Perforation des Zahnes durch den Nervenzweig folgendermaßen:

Bei der Entwicklung des Weisheitszahnes sind ursprünglich zwei Wurzeln vorhanden gewesen, die an dem Kanal vorbei, an jeder Seite eine Wurzel, in die Tiefe gewachsen sind. Unter

dem Mandibularkanal verschmelzen diese beiden Wurzeln und umfassen so denselben mit seinem Inhalt.

Wird nun ein solcher vom Nervus alveolaris inferior durchquerter Zahn extrahiert, so wird der Nerv zerrissen und durchtrennt. Hierbei bemerkt der Patient gleichzeitig einen eigenartigen Schlag in der betreffenden Unterkieferhälfte. Darauf

Fig 9

tritt in dem Ausbreitungsgebiet des Nerven eine Empfindungslosigkeit ein, hervorgerufen durch die Kontinuitätstrennung des Nervenzweiges.

Infolge dieser Gefühllosigkeit werden vom Patienten Schmerz, Berührung, Wärme und Kälte in dem Versorgungsgebiet des Nerven, an Wange, Zahnfleisch, Zähnen und Lippe, nicht mehr wahrgenommen. Verbrennungen oder sonstige Verletzungen, z. B. durch Beißen, können dadurch leicht entstehen. Ein Trinkgefäß fühlt sich wie zerbrochen an. Die Ernährung des Zahnfleisches bleibt aus, es atrophiert, wird gerötet und gelockert, blutet und zerfällt schließlich geschwürig. In schweren Fällen können bei längerem Bestehen dieses Zustandes die Zähne sogar ausfallen.

Die Sensibilitätsstörung kann mehrere Wochen und Monate anhalten oder sogar, was aber sehr selten vorkommt, für immer bestehen bleiben.

L a c r o n i q u e und B r y a n teilen Fälle mit, bei denen nach der Extraktion eines den Kanal mit seinen Wurzeln umfassenden Weisheitszahnes Gefühlsstörungen auftraten.

Bei L a c r o n i q u e trat die Sensibilität, die sich zuerst in übergroßer Empfindlichkeit äußerte und sich bei dem geringsten Luftzuge bemerkbar machte, nach mehreren Wochen wieder ein. Nach einigen Monaten war die normale Reaktion unter dem Einfluß von Umschlägen und nach längerer Einwirkung des galvanischen Stromes wieder hergestellt.

B r y a n hatte einem 75 jährigen Manne einen linken unteren Weisheitszahn extrahiert. Unmittelbar nach der Entfernung

trat eine vollständige Unempfindlichkeit der linken Hälfte der Unterlippe ein, die aber schon nach 10 Tagen teilweise zurückgegangen war.

Im Gegensatz zu diesen beiden Fällen hatte eine Durchtrennung des Nervus alveolaris inferior bei K a a s unangenehmere Folgen.

Er hatte einer Patientin einen Weisheitszahn mit langer gekrümmter Wurzel, die wahrscheinlich den Kanal wie einen Haken umfaßte, entfernt. Bei der Extraktion verspürte die Patientin einen eigenartigen Schlag im Unterkiefer und hatte nachträglich die Gefühllosigkeit im Verbreitungsgebiet des linken Nervus mentalis bemerkt. Die Wange und auch die Lippe waren von der Zeit an gegen Schmerz und Berührung unempfindlich.

Noch nach einem Jahr bestand diese Taubheit, trotzdem die Frau bei mehreren Ärzten in Behandlung gewesen war. K a a s glaubt auch, daß eine Heilung nicht mehr eintreten werde.

Wie sind nun diese beiden Unterschiede zu erklären? Einmal kehrt der normale Zustand zurück, während bei K a a s' Patientin eine Restitution nicht mehr zu erwarten ist. Bei B r y a n und L a c r o n i q u e ist eine Regeneration des Nerven eingetreten, im letzten Falle ist sie ausgeblieben.

M o r a l glaubt, daß bei einer Trennung des Nervus alveolaris inferior eine Knochennarbe entsteht, die das Auswachsen des Achsenzylinders verhindert, wodurch eine dauernde Unempfindlichkeit bestehen bleibt.

K r o n dagegen sagt: „In der Regel ist jedoch dort, wo durch Verletzungen ein Stück aus der Kontinuität des betreffenden Nervenzweiges, z. B. Nervus alveolaris inferior, verloren gegangen ist, eine Wiederherstellung der Funktion in dem von ihm versorgten Gebiete ausgeschlossen."

M o r a l sieht also die im Kanal entstehende Knochennarbe als Ursache für das Bestehenbleiben der Unempfindlichkeit an.

Zweifellos trifft K r o n schon eher das Richtige, wenn er der Ansicht ist, daß bei einem Verlust eines Nervenstückes die Sensibilität gestört bleibt.

Meines Erachtens verdient jedoch die Größe des verloren gegangenen Nervenstückes mehr Beachtung als nur der Verlust desselben; denn ist dieses verloren gegangene Stück klein, so erfolgt bald die Regeneration und somit die Wiederherstellung der Funktion.

Ist aber der abgerissene Teil des Nerven zu groß, so daß „die Vereinigung der aussprossenden Bandfasern und Achsenfibrillen mit einer peripheren Nervenbahn" (D i e t r i c h), in unserem Falle mit der Fortsetzung des Nervus alveolaris inferior, dem Nervus mentalis, nicht möglich ist, so wird das Stück des Nerven nicht ersetzt. Es bleibt infolgedessen die Unempfindlichkeit bestehen. Dies ist jedoch sehr selten .

Wenn nach der Trennung im Kanal eine Knochennarbe entstände, so wäre bei den oben erwähnten Fällen von Bryan und Lacronique, bei denen zweifellos der Nerv bei der Extraction des Weisheitszahnes durchtrennt worden ist, ebenfalls eine dauernde Sensibilitätsstörung die Folge gewesen.

Bleibt also eine Empfindungslosigkeit bestehen, so liegt das daran, daß das abgerissene Stück des Nerven zu groß ist, um regeneriert zu werden.

Ist es klein, so kehrt nach einigen Wochen oder Monaten das normale Empfindungsvermögen wieder zurück, da hier die Wiedervereinigung der Nervenenden eintreten kann.

Aber nicht der Nerv allein wird bei der Extraktion dieser den Mandibularkanal ringförmig umschließenden Weisheitszähne verletzt, sondern es muß auch notgedrungen die Arteria alveolaris inferior durchtrennt werden.

Diese Gefäßzerreißung ist wie jede andere Verletzung der Gefäße eine sehr gefährliche Komplikation, da sie durch die eintretende Blutung zum Tode führen kann. Glücklicherweise sind aber die Folgeerscheinungen dieser Gefäßdurchtrennung nach den vorliegenden Berichten nicht so schwer, wie wir es annehmen sollten; denn die starke arterielle Haemorrhagie bleibt meistenteils aus. So erwähnen weder Lacronique noch Bryan eine profuse Blutung aus der Arterie, trotzdem doch diese eigentlich zu erwarten war, da der Kanal den Achter perforierte und dadurch zwangsläufig die Verletzung der Arterie eintreten mußte.

Ueber das Ausbleiben der arteriellen Blutung gibt uns Dietrich Auskunft. Er schreibt:

„Bei vollständiger Durchtrennung oder Durchreißung schnurrt das Gefäß zusammen und die äußeren Wandschichten rollen sich an der Rißstelle ein .... Unterstützend tritt dazu eine Pfropfbildung (Thrombus) an der Verletzungsstelle (Verschlußthrombus), hauptsächlich aus haften bleibenden Blutplättchen bestehend."

Demnach verhindert also bei einer Verletzung der Arteria mandibularis die Zusammenziehung des Gefäßes, das Einrollen der Wandschichten und die Thrombenbildung den Austritt des Blutes.

Natürlich ist dies nicht immer der Fall, sondern es kann auch mal zu einer profusen Blutung aus der zerrissenen Arterie kommen, was aber sehr selten ist.

Tritt diese einmal ein, so kann sie meistenteils durch Compression und Tamponade gestillt werden.

Dasselbe kann noch dadurch versucht und erreicht werden, daß wir einen Abschluß der Alveole durch eine Einhämmerung des Kanals vornehmen und die Knochenspongiosa in den Kanal hineintreiben.

Versagt die Tamponade sowie die Einhämmerung, und quillt das Blut synchron mit dem Pulsschlag aus der Alveole, so ist unbedingt eine Unterbindung der Arteria carotis externa durch einen Chirurgen vorzunehmen.

Vor der Entlassung zur Klinik oder zum Krankenhause muß eine Abdichtung der Alveole versucht werden, damit nicht der Patient unterwegs einen zu großen Blutverlust erleidet oder evtl. sogar verblutet. Dies kann dadurch erreicht werden, daß wir einen Holzkeil, der der Form der Alveole entspricht, schnitzen und ihn in das Zahnfach hineintreiben.

Kommt es aber im Anschluß an eine Meißelung zur Verletzung und Durchtrennung der Arteria alveolaris inferior mit folgender profuser Blutung, so dürfte der Holzkeil nicht das gegebene Mittel sein, weil nun eine Alveolenöffnung von unregelmäßiger Form entstanden ist, und weil es in der Eile und Aufregung nicht möglich sein wird, einen dieser Form entsprechenden Keil zu schnitzen.

In diesen Fällen ist es vorteilhaft, Stentsmasse auf die Alveole zu legen und dann den Patienten zubeißen zu lassen.

Hierdurch erhalten wir einen Abdruck des leeren Zahnfaches und der oberen Zähne. Nach dem Erhärten wird der Stentsabdruck aus dem Munde genommen und die Alveole mit Gaze austamponiert. Ist dies geschehen, so wird der Abdruck wieder eingeführt, und der Patient muß diesen durch Aufeinanderpressen der Kiefer fixieren.

Hierbei wird gleichzeitig ein Druck auf den Tampon ausgeübt, der dadurch stark komprimiert wird und sich infolgedessen den Alveolenrändern fest anlegt, so daß der Austritt des Blutes aus der Alveole verhindert wird.

Diese Methode hat den Vorteil, daß sie schnell auszuführen ist und der Stentsabdruck ohne Schwierigket entfernt werden kann.

Bisher sind Fälle, bei denen durch die Entfernung der Achter eine starke Blutung hervorgerufen wurde, auffallend selten. Nur Rodier (nach Bryan) berichtet über einen Fall, bei dem eine größere Blutung eintrat.

Ebenso selten sind Kieferbrüche bei der Extraktion der unteren Weisheitszähne, die jedoch früher häufiger durch die Anwendung der Zahnschlüssel und anderer ungeeigneter Instrumente vorkamen. Diese können nun dadurch verursacht werden, daß der Operateur, um den Zahn zu extrahieren, eine zu große Kraft anwendet, sei es, weil der Achter mit dem Knochen verwachsen ist, oder weil er zu sehr gekrümmte Wurzeln hat.

So erwähnt Neumann in seinem Werk „Führer durch die operative Zahnheilkunde" zwei Kieferbrüche, die auf diese Art bei der Entfernung unterer Weisheitszähne zustande gekommen waren.

Dr. Hauptmeyer stellte mir hierzu einen weiteren Fall, der der Essener Klinik überwiesen war, zur Verfügung. (Fig. 10)

Bei der Extraktion des rechten unteren Weisheitszahnes war ebenfalls eine Fraktur des Kiefers eingetreten. Die Entfernung des Zahnes hatte sich deshalb atypisch gestaltet, weil er nach

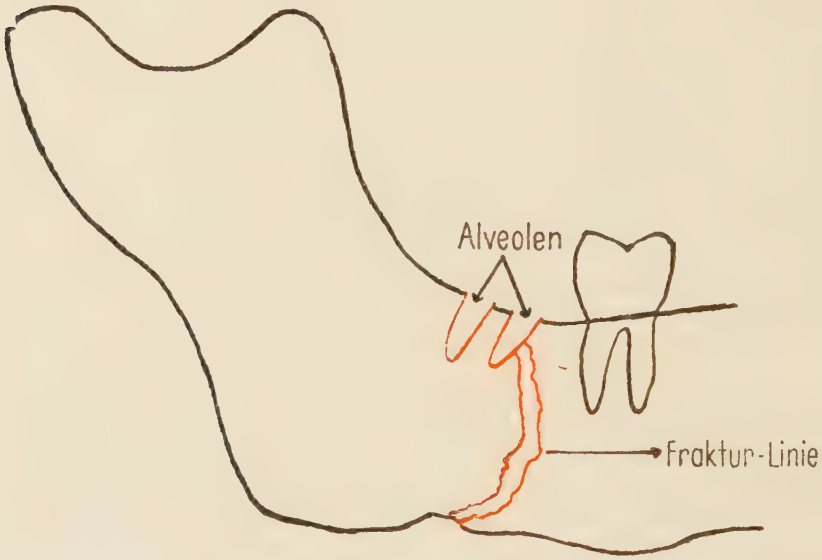

Fig. 10

mesial geneigt und die Einsicht wohl durch den ersten Molaren behindert war. Der zweite Mahlzahn war angeblich vor einigen Jahren entfernt worden, um dem Weisheitszahn die Möglichkeit des Durchbruchs zu verschaffen.

Meistenteils sind jedoch Frakturen durch einen erkrankten Kiefer bedingt. Infolge seiner Erkrankung ist der Kieferkörper nicht mehr widerstandsfähig genug, um den Zug der Zange oder den Hebeldruck bei der Extraktion auszuhalten.

Hierbei bietet wohl die Entfernung den äußeren Anlaß, doch ist die Ursache in dem widerstandslosen, durch die Krankheit geschwächten Kiefer selbst zu suchen.

Osteomyelitis, Osteomalazie, die Erweichung des Knochens, Zerstörung desselben durch Lues oder Tuberkulose, Cysten und Geschwülste können bei Zahnentfernungen die Ursache einer Kieferfraktur sein, da sie den Kiefer schwächen und weniger resistent gegen einwirkende Kräfte machen.

Ist es zu einer Fraktur gekommen, so ist diese hauptsächlich an der Dislokation der Fragmente, an der Verschieblichkeit der Bruchstücke gegeneinander und an der dabei erfolgenden Krepitation, dem Reibegeräusch, zu erkennen. Die Fragmente müssen nun wieder in die normale Lage gebracht werden, und

der Kiefer immobilisiert werden. Bei sachgemäßer Behandlung und Schienung ist der Kieferbruch, wenn keine weiteren Komplikationen eintreten, zur Ausheilung zu bringen.

Wir haben nun gesehen, daß bei der Extraktion der unteren Weisheitszähne Komplikationen eintreten können, die nicht immer harmlos verlaufen, sondern sogar den Tod des Patienten herbeiführen.

Aus diesem Grunde müssen wir, wenn wir uns zu einer Entfernung des unteren Achters entschließen, nach Möglichkeit jeden Zufall ausschalten.

Leider ist es trotz der größten Vorsicht nicht möglich, weil z. B. Wurzelanomalien und abnormer Verlauf des Canalis mandibularis zu einer Komplikation führen müssen.

Ist der Achter teilweise oder sogar vollständig vom Knochen umgeben, was bei verlagerten oder impaktierten Weisheitszähnen der Fall ist, so muß nach der Aufklappung der Schleimhaut der den Molaren bedeckenden Knochen entfernt werden. Das geschieht mit Hilfe des Meißels oder Bohrers.

Der Bohrer eignet sich vor allem zu diesem Zweck, da das Arbeiten hiermit für den Patienten angenehmer ist, als das mit dem Meißel, weil bei jedem Hammerschlag eine Erschütterung des Schädels eintritt, die von dem Patienten recht unliebsam empfunden wird. „Außerdem ist der Zahnarzt in der Handhabung der chirurgischen Instrumente im allgemeinen viel weniger geschickt, als mit der ihm durch den täglichen Gebrauch vertrauten Bohrmaschine." (Zilkens)

In den Fällen, in denen man mit dem Hand- oder Winkelstück an den Krankheitsherd nicht herankommen kann, kommt der Meißel zu seinem Recht. Nach der Knochenabtragung gelingt es dann, den Achter mit dem Hebel ohne Schwierigkeit zu entfernen.

Zu dieser Abtragung des Knochens werden in Amerika anstatt des Meißels oder Bohrers hauptsächlich die „Ossisectors", die Knochenstichel oder -stanzen, verwandt.

Diese Methode der Knochenabtragung ist von dem Spezialisten für Weisheitszahnextraktionen, George W i n t e r, der ein interessantes und lehrreiches Werk über den unteren dritten Molaren herausgegeben hat, eingeführt.

Er teilt die verschiedenen Lagearten des Achters entsprechend der Richtung der Zahnachse in folgende 5 Klassen ein:

1) Der Zahn steht senkrecht, normal.
2) Der Kronenteil ist mesialwärts geneigt.
3) Der Kronenteil ist distalwärts geneigt.
4) Die Zahnachse liegt horizontal in Richtung der Zahnreihe.
5) Die Zahnachse liegt horizontal quer zur Zahnreihe, die Krone lingual oder buccal.

Für jede einzelne Lage hat Winter eine bestimmte Extraktionsmethode. Er verwendet für die Entfernung des Weisheitszahnes und des Knochens nur seine 28 Hebel, die „Exolevers", und seine 24 Knochenstichel, die oben erwähnten „Ossisectors".

Diese Instrumente besitzen sämtlich den Quergriff. Die Exolevers stellen Modificationen derHebel nach Berten, Bein, Partsch und Lecluse dar.

Die Knochenstichel oder -stanzen sind unseren Kautschuksticheln ähnlich. Mit diesen Ossisectors stichelt nun Winter Span um Span vom Knochen ab, und zwar nur soviel, als die Luxation des Zahnes es erfordert. Er erhält dabei möglichst die buccale Wand, um beim Luxieren einen Stützpunkt für seinen Hebel zu behalten.

Bei der deutschen Methode dagegen wurde soviel Knochen entfernt, „meistens die buccale Wand, bis der Zahn so gelockert war, daß er unschwer in die Meißellücke gedrückt werden konnte." (Kantorowicz)

Eben darin unterscheidet sich die amerikanische Methode von der deutschen und liegt auch ihr Vorteil gegenüber unserer, daß die buccale Kompakta nicht entfernt wird. Durch die Erhaltung der buccalen Wand wird keine große Knochenwunde gesetzt, und der Kiefer nicht geschwächt.

In Deutschland hat sich diese amerikanische Methode noch nicht durchgesetzt. Es liegt daran, daß diese Art der Weisheitszahnentfernungen von dem Operateur eine besondere Ausbildung, Geschicklichkeit, Erfahrung und oft viel Zeit verlangt.

Aber auch durch diese Methode kann nicht verhindert werden, daß Komplikationen bei der Extraktion der unteren Weisheitszähne eintreten.

Zum Schluß meiner Arbeit ist es mir eine angenehme Pflicht, Herrn Professor Dr. Müller für die Ueberweisung des Themas und Uebernahme des Referats, sowie für die Anleitung und Förderung bei Anfertigung meiner Arbeit meinen verbindlichsten Dank auszusprechen.

Außerdem möchte ich nochmals Herrn Dr. Hauptmeyer für die Ueberlassung von Fällen, die der Kruppschen Zahnklinik überwiesen waren, meinen Dank abstatten.

Literatur-Verzeichnis

Zeichenerklärung:

Z. R. = Zahnärztliche Rundschau.
D. M. f. Z. = Deutsche Monatsschrift für Zahnheilkunde.
D. z. W. = Deutsche zahnärztliche Wochenschrift.
Corr. f. Z. = Fortschritte der Zahnheilkunde.
F. d. Z. = Fortschritte der Zahnheilkunde.

1. Beal: Etude de la technique de l'extraction de la dent de sagesse inférieure.
   F. d. Z. Bd. II Teil 2 S. 299 1926.
2. Börsner: Die Extraktion des Weisheitszahnes im Unterkiefer.
   Z. R. 1931 Nr. 48.
3. Brasch: Zur Klinik des unteren Weisheitszahnes.
   D. M. f. Z. 1920 Nr. 12.
4. Bryan: Die Umfassung des Nervus dentalis inferior und der begleitenden Gefäße durch die Wurzeln des dritten Molaren.
   D. M. f. Z. 1926 Nr. 2.
5. Budde: Üble Zufälle bei Extraktionen.
   Med. Diss. Würzburg 1920.
6. Cephalas: Die Extraktion des Weisheitszahnes im Unterkiefer mit Hilfe einer Prothese.
   Z. R. 1931 Nr. 42.
7. Dietrich: Grundriß der allgemeinen Pathologie.
   Verlag S. Hirzel, Leipzig 1927.
8. Döbbelin: Extraktionsschwierigkeiten bei Weisheitszähnen.
   Med. Diss. Breslau 1923.
9. Hammer: Beiträge zur Frage des Durchbruchs der unteren Weisheitszähne.
   D. M. f. Z. 1930 Nr. 19.
10. Hauenstein: Dentitio difficilis am unteren Weisheitszahn.
    D. Z. 1922 Nr. 54.
11. Heinemann: Ein Fall von Luxation des Weisheitszahnes.
    D. M. f. Z. 1921 Nr. 14.
12. Heinrich: Paresen des Nervus mentalis und ihre Ursachen.
    Z. R. 1930 Nr. 1.
13. Hesse: Phlegmonöse Prozesse im Weisheitszahngebiet.
    F. d. Z. Bd. V Teil 1 S. 216, 1924.
14. Herbst: Anaesthesie des Nervus alveolaris inferior nach Extraktion des unteren Weisheitszahnes.
    D. z. W. 1903 Nr. 7.
15. Hommens: Die Extraktion des Weisheitszahnes im Unterkiefer.
    Z. R. 1931 Nr. 45.
16. De Jonge Cohen: Beitrag zur pathologischen Anatomie des Durchbruches der 3. unteren Molaren.
    Corr. f. Z. 1927 Nr. 1.
17. De Jonge Cohen: Mühlreiters Anatomie des menschlichen Gebisses.
    Verl. Arthur Felix, Leipzig 1928.
18. Kaas: Fälle aus der Praxis.
    Oest. ung. Vrtljschr. f. Z. 1903 Nr. 4.

19. Kantorowicz: Extraktion der Weisheitszähne.
Handwörterbuch der gesamten Zahnheilkunde. Bd. 4.
Verlag J. Ambrosius Barth u. Herm. Meusser.
Leipzig und Berlin, 1931.
20. Kreuzer: Traumatische Schädigungen des Nervus alveolaris inferior.
Med. Diss. Berlin 1921.
21. Kron: Nervenkrankheiten.
Misch, Grenzgebiete der Medizin und Zahnheilkunde.
Bd. 2. Verlag F. C. Vogel, Leipzig, 1923.
22. Lacronique: Linker unterer Weisheitszahn an seinem Wurzelende durchquert vom Nervus maxillaris inferior.
Z. R. 1924 Nr. 14.
23. Loos: Ein abnormer Verlauf des Canalis mandibularis.
Oest. ung. Vrtljschr. f. Z. 1899 Nr. 2.
24. Loos: Entfernung des impaktierten Weisheitszahnes.
F. d. Z. Bd. V Teil I S. 159 1929.
25. Loos und Gross: Zur Entfernung des impaktierten unteren Weisheitszahnes.
F. d. Z. Bd. VI Teil 1 S. 164 1930
26. Meyer: Spezielle Chirurgie der Mundhöhle.
D. z. W. 1931 Nr. 11.
27. Meyer: Über die Dentitio difficilis des unteren Weisheitszahnes.
D. M. f. Z. 1923 Nr. 23.
28. Moral: Weisheitszahn und der sog. erschwerte Durchbruch.
F. d. Z. Bd. V Teil 1 S. 124 1929.
29. Neumann: Führer durch die operative Zahnheilkunde.
Verlag: Berlinische Verlagsanstalt, Berlin 1929.
30. Niemeyer: Ein weiterer Fall von Verschwinden eines unteren Weisheitszahnes beim Extraktionsversuch unter die Weichteile des inneren Alveolarrandes.
D. M. f. Z. 1920 Nr. 12.
31 Partsch: Die chirurgischen Erkrankungen der Mundhöhle, der Zähne und Kiefer.
Verlag J. F. Bergmann, München 1927.
32. Polk: Der Weisheitszahn und seine Entfernung.
Z. R. 1921 Nr. 30.
33. Port-Euler: Lehrbuch der Zahnheilkunde.
Verlag J. F. Bergmann, München 1929.
34. Pröll: Streiflichter aus der praktischen Zahnheilkunde.
Corr. f. Z. 1927 Nr. 1.
35. Rebel: Zur Extraktion des unteren Weisheitszahnes.
D. z. W. 1926 Nr. 19.
36. Scheff: Handbuch der Zahnheilkunde.
Verlag Hölder, Pichler, Tempsky AG.,
Wien, Leipzig 1924, Bd. II.
37. Scheff: Über einen abnormen Verlauf des Canalis mandibularis.
Oest. ung. Vrtljschr. f. Z. 1903, Nr. 1.
38. Steinbach: Über die Dentitio difficilis.
Med. Diss. Leipzig 1929.
39. Schmidhuber: Zwei seltene unangenehme Zufälle bei der Extraktion unterer Weisheitszähne.

40. Schubert: Diagnostische Irrtümer und ihre Folgen.
D. z. W. 1931 Nr. 38.
41. Sudhoff: Geschichte der Zahnheilkunde.
J. Ambrosius Barth, Leipzig, 1926.
42. Weber: Kasuistischer Beitrag zur Frage der Entfernung des 3. unteren Molaren.
Z. R. 1930 Nr. 23.
43. Williger: Der sog. erschwerte Durchbruch des Weisheitszahnes.
D. M. f. Z. 1903 Nr. 2.
44. Winter: Principles of exodontia as applied to the impacted mandibular third molar.
F. d. Z. Bd. IV Teil 2 S. 267, 1928.
45. Witzel: Über die pathologischen Erscheinungen beim Durchbruch der unteren Weisheitszähne.
D. Z. 1907 Nr. 1.
46. Zilkens: Über schwierige Zahnextraktionen.
D. z. W. 1925 Nr. 8.

Lebenslauf

Ich, Fritz Damm, geboren am 12. April 1908 zu Oberhausen-Osterfeld (Rhld.), als Sohn des Wettersteigers Hermann Damm und Marie geb. Stiegelmeier, erhielt meine wissenschaftliche Vorbildung zunächst auf der Volksschule, dann auf dem Realprogymnasium zu Bottrop i. W. und dem Realgymnasium zu Oberhausen-Sterkrade. Die letzte Anstalt verließ ich am 9. März 1928 mit dem Zeugnis der Reife.

Vom Wintersemester 1928/29 ab widmete ich mich an der Universität zu Münster dem Studium der Zahnheilkunde, das ich am 3. Mai 1932 mit dem mit „Gut" bestandenen Staatsexamen zum Abschluß brachte.